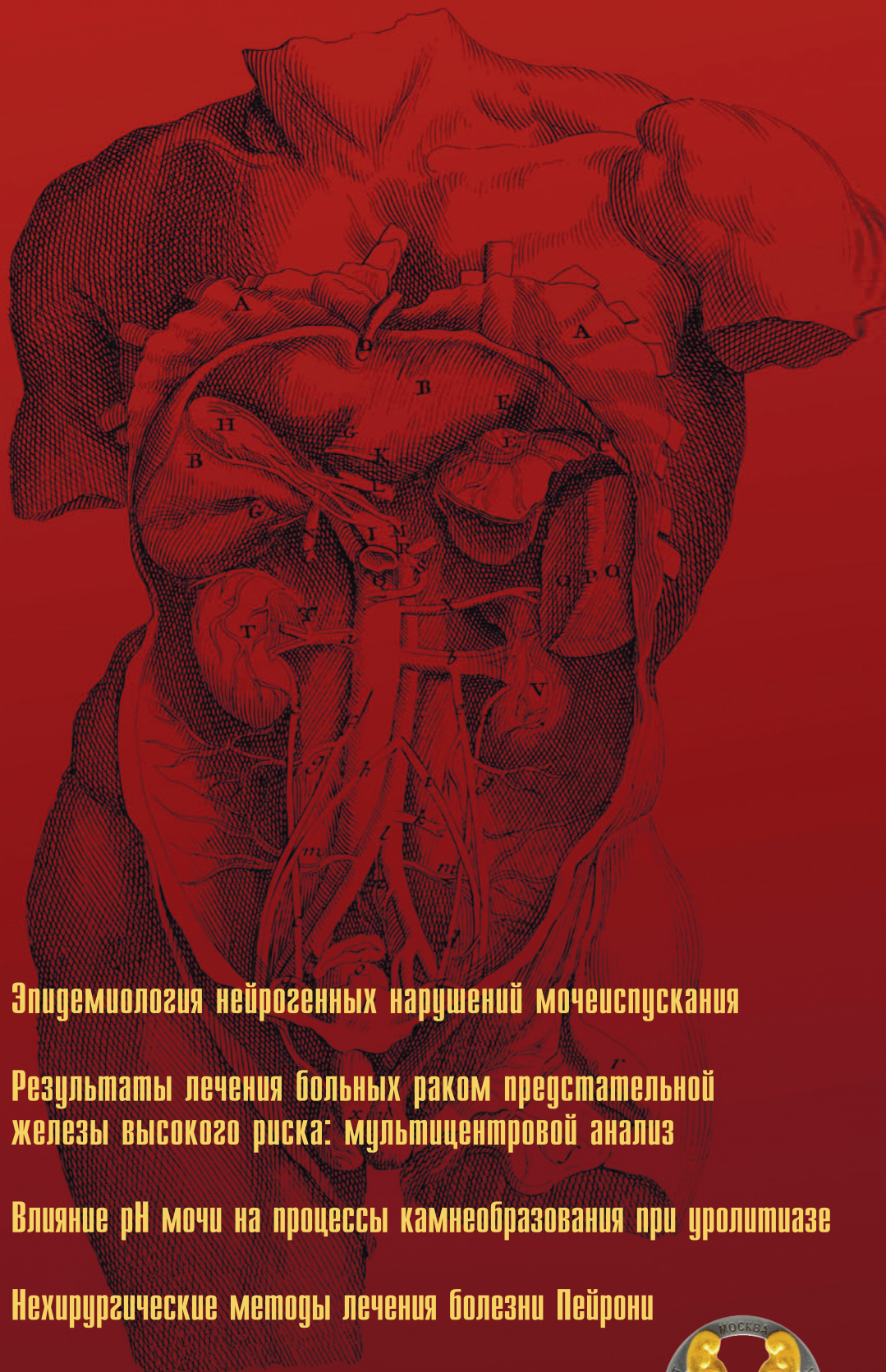


# ЭКСПЕРИМЕНТАЛЬНАЯ И КЛИНИЧЕСКАЯ EXPERIMENTAL AND CLINICAL UROLOGY

# УРОЛОГИЯ




**Эпидемиология нейрогенных нарушений мочеиспускания**

**Результаты лечения больных раком предстательной железы высокого риска: мультицентровой анализ**

**Влияние pH мочи на процессы камнеобразования при уролитиазе**

**Нехирургические методы лечения болезни Пейрони**

**Варикоцеле и репродуктивная функция мужчин**





<https://doi.org/10.29188/2222-8543-2020-12-3-65-70>

# Современное лечение мочекаменной болезни: фокус на улучшении результатов

КЛИНИЧЕСКОЕ ИССЛЕДОВАНИЕ

**А.Г. Мартов<sup>1,2</sup>, Д.В. Ергаков<sup>1,2</sup>**

<sup>1</sup>ГБУЗ ГКБ имени Д.Д. Плетнева Департамента здравоохранения г. Москвы; ул. 11-я Парковая, д. 32, г. Москва, 105077, Россия

<sup>2</sup>Кафедра урологии и андрологии ФГБУ ГНЦ ФМБЦ им. Бурназяна ФМБА России; ул. Маршала Новикова, д. 23, г. Москва, 123098, Россия

**Контакт:** Ергаков Дмитрий Валентинович, [dergakov@mail.ru](mailto:dergakov@mail.ru)

## Аннотация:

**Введение.** Современный малоподвижный образ жизни, высококалорийное питание, наличие интеркуррентных заболеваний ставят новые задачи в лечении мочекаменной болезни. Использование комплексного подхода, сочетающего в себе методы дистанционной, контактной литотрипсии и консервативной терапии, позволяет достичь наилучших результатов и снизить вероятность наличия резидуальных камней.

**Целью** данного исследования была оценка частоты отсутствия камней у пациентов после консервативной терапии, дистанционной и контактной уретеролитотрипсии.

**Материалы и методы:** С ноября 2019 г. по март 2020 г. на базе ГКБ им. Д.Д. Плетнева было проведено лечение 170 пациентов (82 мужчины и 88 женщин) в возрасте от 23 до 84 лет с камнями почек. В зависимости от размеров камня все пациенты были разделены на три группы: первая группа (n = 27) с камнями до 5 мм была подвергнута консервативной литокинетической терапии, вторая группа (n = 74) с камнями от 6 до 10 мм – дистанционной литотрипсии и третья (n = 69) с камнями от 11 до 20 мм – трансуретральной туллевой литотрипсии. Во всех случаях размеры камней устанавливались на основании компьютерной томографии почек с определением плотности камня и его локализации. В каждой группе были выделены основная и контрольная подгруппы в зависимости от дополнительного применения в диете БАД комплексное Реналоф®. Комплекс назначали в терапевтической дозе по 1 капсуле 3 раза в день в течение 1 мес пациентам основной группы. Контрольную группу составили больные, которым проводилась стандартная уроантисептическая терапия в течение 1 мес. Нами проводилась оценка частоты отсутствия камней спустя 1 месяц по данным компьютерной томографии, оценка степени лейкоцитурии, pH мочи.

**Результаты:** во всех 3 группах пациентов дополнительное диетическое применение Реналоф® привело к статистически значимому уменьшению частоты отсутствия камней в первых подгруппах по сравнению с контрольными подгруппами (81,8% против 43,7%, 75% против 54,3% и 84,8% против 58,3% соответственно). Дополнительно было выявлено уменьшение степени выраженности лейкоцитурии и нормализация pH мочи в первых подгруппах по сравнению со вторыми. Не отмечено нежелательных эффектов, связанных с приемом комплекса.

**Выводы:** авторами продемонстрировано преимущество использования комплекса Реналоф® в комплексном лечении мочекаменной болезни.

**Ключевые слова:** Реналоф; фитотерапия; мочекаменная болезнь; лазерная литотрипсия.

**Для цитирования:** Мартов А.Г., Ергаков Д.В. Современное лечение мочекаменной болезни: фокус на улучшении результатов. Экспериментальная и клиническая урология 2020;(3):65-70. <https://doi.org/10.29188/2222-8543-2020-12-3-65-70>

<https://doi.org/10.29188/2222-8543-2020-12-3-65-70>

# Modern treatment of urinary stone disease: results improvement in the spotlight

CLINICAL RESEARCH

**A.G. Martov<sup>1,2</sup>, D.V. Ergakov<sup>1,2</sup>**

<sup>1</sup> D.D. Pletnev state medical University of the Department of health of Moscow, 32, str. 11-ya Parkovaya, Moscow, 105077, Russia

<sup>2</sup> Department of urology and andrology FGBU SC FMBC them Burnazyan FMBA of Russia; 23, Marshala Novikov str., Moscow, 123098, Russia

**Contacts:** Dmitry V. Ergakov, [dergakov@mail.ru](mailto:dergakov@mail.ru)

## Summary:

**Introduction.** The modern sedentary lifestyle, high-calorie diet and comorbidities make new challenges in the renal stone disease management. The best policy to decrease residual stone rate is the combined use of shock wave lithotripsy (SWL), intracorporeal stone treatment and conservative therapy.

**The aim** of the study was the evaluation of stone-free rate after conservative therapy, SWL and ureteroscopic lithotripsy.

**Materials and methods:** Since November 2019 till March 2020 170 patients (82 males and 88 females, age 23-84y.o.) with renal stones were treated at the urological clinic in the Hospital named after D.D. Pletnev. First cohort (n = 27) with the less than 5mm stones were treated conservatively. Second cohort (n = 74) with the 6-10mm stones were managed with SWL and the third one (n = 69) with stone burdens from 11 to 20mm were treated ureteroscopically by means of thulium fiber laser. The diagnosis of stone has been confirmed at CT scan with evaluation of its density and location. The randomization in the each group has been done in relation to the add-on therapy of the herbal dietary supplement Renalof®. The main group took additionally Renalof 1 capsule 3 times daily during 1 month. The control group obtained only routine antiinflammatory treatment 1 month too. The primary end-point was 1mo. stone-free rates, the secondary were – the level of leucocytes in urine and pH.

**Results:** the Renalof add-on application in all 3 cohorts resulted to the statistically significant decrease of stone residuals rate in main vs. control groups (81,8% vs. 43,7%, 75% vs 54,3% and 84,8% vs. 58,3% respectively). Additionally there were decrease at the levels of WBC in urine and the normalization of pH urine in the main vs. control groups. No drug-related adverse events were found.

**Conclusion:** the add-on application of Renalof® is justified in the complex management of urolithiasis.

**Key words:** Renalof; phytotherapy; renal stone disease; laser lithotripsy.

**For citation:** Martov A.G., Ergakov D.V. Modern treatment of urinary stone disease: results improvement in the spotlight. Experimental and clinical urology 2020;(3):65-70. <https://doi.org/10.29188/2222-8543-2020-12-3-65-70>

## ВВЕДЕНИЕ

Мочекаменная болезнь является нозологией, частота которой неуклонно нарастает в развитых странах. Причинами увеличения частоты развития мочекаменной болезни является малоподвижный образ жизни пациентов, преимущественное употребление высококалорийной пищи, сопутствующие эндокринные заболевания и нарушение функции желудочно-кишечного тракта, болезни внутренних органов, что в совокупности приводит к увеличению частоты заболеваемости и распространенности мочекаменной болезни [1, 2].

За последние два десятка лет произошло революционное изменение лечебных подходов в ведении пациентов с мочекаменной болезнью. Помимо нарастания частоты применения эндоурологических методов лечения улучшается эффективность дистанционной литотрипсии, развиваются современные методы литокинетической терапии [3, 4]. Каждый год появляются инновационные технологические решения в том или ином виде оперативного лечения, а также новые лекарственные препараты и комплексные биологически активные добавки, призванные увеличить эффективность проводимого лечения. В настоящее время оптимальным представляется только комплексный, нередко индивидуальный, подход в лечении пациента, состоящий не только в малоинвазивном удалении или фрагментации камня без значительной травматизации почечной паренхимы, но и включающий в себя противовоспалительное лечение, призванное устранить местные факторы для рецидива камнеобразования (нормализация pH мочи, увеличение диуреза) и обеспечивающие лучшее качество жизни пациента [5-7].

В настоящее время консервативное лечение используется пациентам с небольшими (до 5 мм) камнями почек при отсутствии нарушений уродинамики, данный подход связан с минимальными шансами на развитие обструктивных осложнений мочекаменной болезни. Основные страхи данной категории пациентов связаны с боязнью развития почечной колики и возможной неэффективностью проводимого лечения [8-10].

Камни почек до 1 см в большинстве случаев при выявлении показаний для их оперативного лечения в качестве метода выбора лечатся с помощью применения дистанционной литотрипсии, что позволяет у подавляющего большинства больных достигнуть положительного эффекта. Основные проблемы данного метода лечения связаны с его возможной неэффективностью (отсутствие фрагментации камня) либо с неотхождением уже раздробленных фрагментов камня [11-12].

Более крупные камни, за исключением крупных (более 2 см) и коралловидных камней, все чаще подвергаются лечению с помощью либо гибкой трансуретральной фиброуретеропиелоскопии либо малоинвазивных вариантов перкутанной нефролитотрипсии (мини- и

микроперкутанная нефролитотрипсия) [13-15]. Все чаще описываются комбинированные операции, выполняемые из двух доступов в положении пациента на спине, позволяющие не только полностью избавить пациента от камней, но и избежать воспалительных осложнений, связанных с длительностью выполнения операции в условиях повышения внутрилоханочного давления [15].

Все вышеуказанные факторы обуславливают появление новых нелекарственных методов, в число которых входит и диетическое питание и изменение образа жизни, которые врачи-урологи могли бы рекомендовать пациентам на длительный период с целью увеличения диуреза после операции для эвакуации фрагментов камня и скорейшей нормализации состава мочи [16].

Удачный зарубежный опыт по использованию комплекса Реналоф® в консервативной терапии мочекаменной болезни, лучшего отхождения фрагментов после дистанционной и трансуретральной литотрипсии явился одним из факторов по его использованию после малоинвазивных операций и метафилактике камнеобразования [16-19].

Реналоф® является биологически активным комплексом, в состав которого входят активированный экстракт травы Пырей ползучий (*Agropyron Repens*) и маннитол, которые широко известны и используются для метафилактики мочекаменной болезни, а также в составе комплексной терапии хронического пиелонефрита [16].

Целью исследования являлось определение частоты отсутствия камней у пациентов после консервативной терапии, дистанционной и контактной уретеролитотрипсии, а также изучение эффективности и безопасности комплекса Реналоф® у пациентов с мочекаменной болезнью.

## МАТЕРИАЛЫ И МЕТОДЫ

С ноября 2019 г. по март 2020 г. на базе ГКБ им. Д.Д. Плетнева было проведено лечение 170 пациентов (82 мужчины и 88 женщин) в возрасте от 23 до 84 лет с камнями почек. В соответствии с целями и задачами исследования вся группа пациентов была разделена на три группы. Критериями включения в исследование были: информированное согласие, отсутствие декомпенсированного сахарного диабета, подтверждение диагноза камня при компьютерной томографии, любая локализация в почке, кроме чашечки нижнего сегмента, и прохождение контрольного обследования через 1 месяц для оценки эффективности лечения. Критерии исключения были отказ пациента от участия в исследовании, аллергическая реакция на компоненты комплекса, неяска на контрольное обследование.

В зависимости от использования в диете пациентов комплекса Реналоф® каждая из групп пациентов была разделена на две подгруппы. Прием комплекса проводился 3 раза в сутки по 1 капсуле в течение 1 месяца

после назначения лечения или выписки пациента из стационара после проведения того или иного вида оперативного лечения.

Первая группа включала в себя 27 пациентов с камнями почек до 5 мм, которым назначалась консервативная литокинетическая терапия. 11 пациентов из данной группы дополнительно принимали комплекс Реналоф®, 16 – проводилась стандартная терапия. В качестве критериев эффективности проводимого лечения оценивали частоту отсутствия камней, частоту лейкоцитурии (лейкоциты более 10), pH мочи до и после лечения, уровень диуреза по данным дневников мочеиспускания, качество жизни по данным визуальной аналоговой шкалы.

Вторая группа пациентов состояла из 74 больных после дистанционной калико-(пиело)литотрипсии, выполненной по поводу камней почек от 6 до 10 мм. 28 пациентов в составе диетических рекомендаций принимали БАД Реналоф®, 46 больных получали стандартную противовоспалительную терапию (канефрон 2 драже 3 раза в день или фурагин 2 т. 3 раза в день). У данной группы пациентов использовались те же критерии, что и в первой группе.

Третья группа пациентов включала в себя 69 больных после трансуретральной фиброкалико(пиело-)литотрипсии по поводу камней размерами от 11 до 20 мм. 33 пациента принимали дополнительно Реналоф®, 36 больных – стандартное противовоспалительное лечение. Особенностью данной группы пациентов было наличие у пациентов внутреннего стента после операции, поэтому в качестве критериев эффективности проводимого лечения у данной группы больных нами не использовались степень лейкоцитурии и pH мочи [8].

Набор в основную группу проводили проспективно, а в контрольную – частично ретроспективно с включением больных, которые повторно обращались в клинику для удаления внутренних стентов и проведения контрольных обследований по поводу ранее выполненных оперативных вмешательств.

Для оценки состояния спустя 1 месяц после операции проводили контрольное обследование, которое включало в себя заполнение визуальной аналоговой шкалы (ВАШ), дневников мочеиспускания, контрольное УЗИ мочевого системы, контрольный анализ мочи

и компьютерную томографию почек без контрастирования. Информацию по качеству жизни у пациентов после операций на верхних мочевыводящих путях получали с помощью визуальной аналоговой шкалы, которую заполняли пациенты, при этом за «0» принималось абсолютно неприемлемое качество жизни, за «100» — отличное качество жизни.

Первичной конечной точкой исследования являлась оценка частоты отсутствия камней спустя 1 месяц после проведенного консервативного или оперативного лечения. Вторичными конечными точками исследования были оценка качества жизни по ВАШ, уровня лейкоцитурии, величина диуреза и pH мочи.

Полученные результаты были занесены в программу Microsoft Excel® и подвергнуты стандартной статистической обработке. Достоверность межгрупповых различий определяли с помощью критерия Фишера. Статистически значимыми считали различия при  $p < 0,05$ .

## РЕЗУЛЬТАТЫ

Первая часть нашего исследования была посвящена сравнению двух групп пациентов с камнями почек до 5 мм, которым проводилась консервативная терапия, направленная на самостоятельное отхождение камня.

Результаты лечения пациентов первой группы представлены в таблице 1.

Из данных таблицы 1 следует, что в первой группе самостоятельно отошли камни у 9 пациентов из первой группы и у 7 – из второй группы, при этом различия носили статистически достоверный характер. Лейкоцитурия была отмечена у 2 пациентов из первой группы и у 9 – из второй, что также было статистически достоверно. Отличия по качеству жизни и суточному диурезу не были статистически значимы, однако в целом в первой группе качество жизни было выше и суточный диурез несколько больше. Показатель кислотности мочи был в пределах нормы у пациентов первой группы, а во второй группе pH была статистически значимо ниже.

Вторая часть нашего исследования включала в себя 74 пациента с камнями почек размерами до 1 см, которым проводилась дистанционная литотрипсия. У 62 пациентов камни находились в лоханке и у 12 – в чашечках (верхний сегмент – 5, средний сегмент – 7). В основную

**Таблица 1. Результаты лечения пациентов первой группы**  
Table 1. Results of treatment of patients of the first group

Показатель Indicator	Основная группа (n = 11) Major group	Контрольная группа (n = 16) Control group
Отхождение камня Departure of the stone	9 (81,8%)*	7 (43,7%)
Лейкоцитурия (L>10) Leukocyturia (L>10)	2 (18,2 %)	9 (56,3 %)*
Визуальная аналоговая шкала Visual analog scale	74±19	52±10
Суточный диурез, л Daily diuresis, l	3,3±0,4	2,8±0,4
pH мочи pH of urine	6,8±0,6*	5,2±0,7

\* p (критерий Фишера) < 0,05 \* p (Fisher's test) < 0.05

группу, где дополнительно назначался Реналоф®, вошли 28 пациентов, в контрольную — 46 больных. В исследовании не включались пациенты с неблагоприятными анатомическими факторами (длинная и узкая шейка чашечки и чашечка нижнего сегмента).

Применение комплекса Реналоф® в комплексной терапии после дистанционной литотрипсии позволило статистически значимо увеличить частоту отхождения камней с 54,3% до 75%, снизить частоту лейкоцитурии на 25% по сравнению с контрольной группой пациентов, увеличить суточный диурез до 3,2 л в основной группе с 2,8 л — в контрольной группе (табл. 2). Кроме того, рН мочи на фоне использования Реналоф® в основной группе оказалась статистически значимо выше, чем в контрольной.

Третья часть нашего исследования была посвящена результатам лечения 69 пациентов, которым проведена трансуретральная контактная пиелокаликотрипсия. Трудность правильной оценки результатов у данной категории пациентов связана с тем, что после операции почка была дренирована внутренним стентом, поэтому достоверная оценка наличия лейкоцитурии и рН мочи в данной группе не проводилась. С другой стороны, у данных пациентов производилось лазерное дробление камня. Нами использовался тулиевый лазерный литотриптер U2 Fiberlase, дробление производилось в режиме fine-dusting, поэтому размеры фрагментов не превышали 1 мм и оценка литокинетического эффекта комплекса Реналоф® в данной клинической ситуации была затруднена. В таблице 3 приведены результаты лечения данной группы пациентов. 33 пациентам дополнительно назначался комплекс Реналоф®, результаты лечения 36 пациентов использовались в качестве контрольной группы.

Из основной группы полное отхождение фрагментов камня было выявлено у 28 (84,8%) пациентов и у 21 (58,3%) контрольной группы. Данное различие носило статистически достоверный характер.

Нами не было отмечено случаев отмены комплекса Реналоф® в связи с развитием нежелательных явлений, которые можно было бы связать с приемом данного комплекса. Анализ осложнений оперативного лечения не выявил значимых межгрупповых отличий.

## ОБСУЖДЕНИЕ

Клинический опыт применения Реналоф® был оценен в нескольких исследованиях. В первом клиническом исследовании изучалось применение комплекса у 78 пациентов с мочекаменной болезнью. В основную группу был включен 41 пациент, которым в качестве вспомогательной диетической рекомендации назначался комплекс Реналоф® [17]. Авторами были продемонстрированы следующие положительные качества комплекса: возможность частичного литолиза оксалатных камней, увеличение рН мочи за счет увеличения экскреции цитратов в моче. Средние размеры камней составили 0,7 и 0,6 см соответственно. Больные из 1 группы получали препарат Реналоф по 2 капсулы 2 раза в день. При проведении исследования производился контроль анализов крови и мочи, УЗИ почек, рентгенологическое исследование. Курс лечения всех пациентов обеих групп составлял 3 месяца. В основной группе пациентов уже к концу 2-ой недели приема комплекса Реналоф® отмечалось улучшение самочувствия в виде уменьшения (у 27) и отсутствия болей (у 14). Дизурические явления были купированы на 9 день приема препарата. В 1 группе уменьшение размера конкремента отмечалось у 22 пациентов, что составило 53,6%. Отхождение фрагментов камня наблюдалось у 17 (41,4%) пациентов. Во 2 группе уменьшение размеров камня отмечалось у 7 (18,4%) больных, самостоятельное отхождение в виде песка — у 9 (23,6%) пациентов. Улучшение лабораторных показателей в виде уменьшения лейкоцитурии, эритроцитурии, бактериурии, оксалурии достоверно больше диагностировано в основной группе.

**Таблица 2. Результаты лечения пациентов второй группы**  
Table 2. Results of treatment of patients of the second group

Показатель Indicator	Основная группа (n = 28) Major group	Контрольная группа (n = 46) Control group
Отхождение фрагментов камня The discharge of stone fragments	21 (75%)*	25 (54,3%)
Лейкоцитурия (L>10) Leukocyturia (L>10)	7 (25 %)	23 (50 %)*
Визуальная аналоговая шкала Visual analog scale	76±21	53±12
Суточный диурез, л Daily diuresis, l	3,2±0,3	2,8±0,4
рН мочи pH of urine	6,7±0,5*	5,3±0,7

\* p (критерий Фишера) < 0,05 \* p (Fisher's test) < 0.05

**Таблица 3. Результаты лечения пациентов третьей группы**  
Table 3. Results of treatment of patients of the third group

Показатель Indicator	Основная группа (n = 33) Major group	Контрольная группа (n = 36) Control group
Отхождение фрагментов камня The discharge of stone fragments	28 (84,8%)*	21 (58,3%)
Визуальная аналоговая шкала Visual analog scale	64±21	41±14
Суточный диурез, л Daily diuresis, l	3,5±0,5	2,8±0,4

\* p (критерий Фишера) < 0,05 \* p (Fisher's test) < 0.05



Еще одно исследование, связанное с приемом Реналоф®, было проведено также в Казахстане, и направлено на изучение вспомогательной роли Реналоф® у пациентов после дистанционной нефролитотрипсии. 14 пациентам из основной группы, которым производилось дистанционное разрушение камня, в качестве диетической рекомендации назначался Реналоф®, 11 больных составили контрольную группу. В результате применения Реналоф® отмечено статистически достоверное увеличение эффективности дробления после первого сеанса с 51,6% до 79,6%, эффективность второго дробления была одинаковой, третье дробление не понадобилось ни одному пациенту из основной группы и потребовалось 19,6% пациентов из контрольной группы. Авторы отметили хороший эффект от дополнительного назначения комплекса Реналоф® [7, 16].

Другое исследование было проведено в Индонезии в 2011 году, в нем был проведен анализ результатов лечения 30 пациентов с камнями почек размером до 20 мм (2 см). Реналоф® назначался по 1 капсуле 3 раза в день в течение 1 месяца. Авторы отметили дополнительный эффект от назначения Реналоф® в виде нормализации уровня экскреции кальция и мочевой кислоты в моче [18].

Еще одна работа по изучению эффекта Реналоф® у пациентов с мочекаменной болезнью было опубликовано на Кубе в 2012 году. 110 пациентов были случайно отобраны для получения комплекса Реналоф® (n = 52) и плацебо (n = 58). Возраст пациентов, включенных в исследование, составил от 18 до 65 лет. Все пациенты страдали мочекаменной болезнью с камнями размером до 10 мм. Реналоф® назначался по 1 капсуле 3 раза в день в течение 3 месяцев, с ежемесячным клинико-рентгенологическим, томографическим и ультразвуковым контролем, при помощи которого фиксировались нежелательные реакции. Основным критерием оценки эффективности лечения были уменьшение размера конкремента или полная его элиминация. Уменьшение количества камней составило 7,7% в группе пациентов, принимавших Реналоф® и 0% в группе плацебо на третьем месяце, тогда как элиминация камней составила 86,5% у пациентов на третьем месяце лечения, включающем прием комплекса Реналоф®. Среднее количество колик уменьшилось через 3 месяца, всего  $0,4 \pm 1,3$  для группы пациентов, принимавших Реналоф®. Авторами сделан вывод о том, что Реналоф® является эффективным средством для элиминации или уменьшения кальциевых камней в почках и мочевыводящих путях без нежелательных реакций [19-22].

Комплексное действие Реналоф® обусловлено эффектами входящих в него компонентов и прежде всего действию активированного экстракта травы Пырей ползучий (*Agropyron Repens*), натуральный мочегонный эффект которого делает его идеальным веществом для лечения любых инфекций мочевых путей. Более того, благодаря своему мочегонному эффекту он может стимулировать отхождение почечных камней. Дополнительными лечебными эффектами Пырея являются его антиирритативное и про-

тивовоспалительное действие, что позволяет уменьшать вероятность возникновения почечных колик в процессе стандартной литокинетической терапии. Пырей также имеет антимикробный эффект, так как уничтожает возбудителей и препятствует их росту. Пырей обуславливает хорошую регенерацию эпителия после экскреции камня, что оказывает дополнительное противовоспалительное действие на мочевыделительную систему. Клинические исследования показали, что Реналоф® оказывает выраженное противовоспалительное, спазмолитическое и литолитическое действие у пациентов с мочекаменной болезнью и обеспечивает безболезненное выведение мелких камней по мочевыделительной системе [16, 17]. Данные вышеуказанных клинических наблюдений показывают, что месячный курс применения комплекса Реналоф® приводит к нормализации показателей клинического анализа мочи [16-19].

Наше исследование представляет первый отечественный клинический опыт использования комплекса Реналоф® у пациентов с мочекаменной болезнью. Учитывая предыдущие публикации, дизайн исследования был составлен таким образом, чтобы уточнить действие комплекса с учетом уже изученных клинических ситуаций для его использования. Для достижения вышеуказанной цели мы разделили пациентов на 3 группы, которые иллюстрируют подавляющее большинство клинических ситуаций у пациентов с мочекаменной болезнью. Камни до 5 мм подвергали консервативной литокинетической терапии и основной группе пациентов дополнительно назначали Реналоф®, что привело к статистически достоверному возрастанию частоты отхождения камней с 43,7% до 81,8% случаев, снижению частоты развития лейкоцитурии с 56,3% до 18,2%, возрастанию рН мочи с 5,2 до 6,8. Изменения диуреза и визуальной аналоговой шкалы, несмотря на их лучшие показатели в основной группе, носили статистически недостоверный характер.

Вторая группа пациентов состояла из пациентов, которым лечение камней проводилось с использованием дистанционной литотрипсии. Были получены следующие данные. В основной группе из 28 пациентов были достигнуты лучшие показатели отхождения фрагментов камня, уменьшение показателей лейкоцитурии. Статистически недостоверным отличия были в показателях визуальной аналоговой шкалы, диуреза. Как и в первой группе изменения рН мочи носили статистически достоверный характер. Таким образом, дополнительное использование Реналофа позволило улучшить эффективность дистанционной литотрипсии, снизить выраженность воспалительных изменений в моче.

В заключительной части нашего исследования была исследована клиническая эффективность использования комплекса у пациентов после тулиевой лазерной литотрипсии. У данной группы пациентов в качестве основной цели не было исследование частоты отхождения микролитов, так как их размер после лазерной литотрипсии не превышал 1 мм. Учитывая нахождение стента, мы не исследовали

уровень лейкоцитурии и рН мочи. Тем не менее, частота отсутствия микролитов, которые отошли помимо стента, в основной группе была статистически достоверно выше, чем в контрольной группе (84,8% против 58,3%). Диурез и показатель визуальной аналоговой шкалы был также выше в основной группе, однако, учитывая стояние внутреннего стента мы не считали данные изменения клинически значимыми.

Дополнительное назначение комплекса Реналоф® пациентам, перенесшим эндоурологические операции при камнях почек, позволило улучшить качество их жизни, незначительно увеличить диурез, уменьшить лейкоцитурию. Вместе с тем, отмечено статистически значимое увеличение частоты отсутствия камней в почках на фоне приема Реналоф® по сравнению с контрольной группой.

Среди других клинических преимуществ использования Реналоф® можно отметить его безопасность, так как нами не было отмечено случаев развития нежелательных явлений, связанных с приемом комплекса, не выявлено отклонений в лабораторных показателях.

## ВЫВОДЫ

Использование комплекса Реналоф® у пациентов с мочекаменной болезнью, в том числе после дистанционной литотрипсии и в послеоперационном периоде после эндоскопических операций на верхних мочевыводящих путях имеет следующие клинические преимущества:

- улучшение самостоятельного отхождения камней;
- нормализация показателей кислотности мочи;
- увеличение диуреза у пациентов в послеоперационном периоде;
- снижение показателей встречаемости лейкоцитурии у больных в послеоперационном периоде;
- более быстрое выведение резидуальных фрагментов после эндоскопических операций на верхних мочевыводящих путях.

Результаты проведенного исследования позволяют авторам рекомендовать применение комплекса Реналоф® по 1 капсуле 3 раза в день в течение 1 месяца. ■

## ЛИТЕРАТУРА/REFERENCES

1. Turk C. EAU Guidelines on Urolithiasis. EAU Guidelines. Edn. presented at the EAU Annual Congress Amsterdam 2020.
2. Menon M, Resnick MI (2007) Urinary lithiasis: etiology, epidemiology and pathogenesis. In: Wein AJ (ed) *Campbell's Urology* vol. 2, 2nd edn. Saunders, Philadelphia.
3. Pradère B, Doizi S, Proietti S. Evaluation of Guidelines for Surgical Management of Urolithiasis. *J Urol* 2017 (6). pii: S0022-5347(17)78023-8.
4. Srisubhat A, Potisat S, Lojanapiwat B, Sethhawong V, Laopaiboon M (2009) Extracorporeal shock wave lithotripsy (ESWL) versus percutaneous nephrolithotomy (PCNL) or retrograde intrarenal surgery (RIRS) for kidney stones. *Cochrane Database Syst Rev* 4:CD007044.
5. Мартов А.Г., Ергаклов Д.В. Применение комплекса Нефродроз в реабилитации пациентов после эндоурологических операций. *Урология* 2018 (4): 49-55. [Martov A.G., Ergakov D.V. Application of the Nephrodrase complex in the rehabilitation of patients after endourological operations. *Urologiya = Urology* 2018 (4): 49-55. (In Russian)].
6. S. Dhawan, E. O'Olweny. Phyllanthus niruri (stone breaker) herbal therapy for kidney stones; a systematic review and meta-analysis of clinical efficacy, and Google Trends analysis of public interest. *Can J Urol* 2020 Apr;27(2):10162-10166.
7. Малих М.А. Методы выявления резидуальных камней. *Вестник хирургии Казахстана* 2012 (1): 81-82. [Malikh M.A. The diagnosis of residual renal stones. *Vestnik hirurgii Kazakhstana = Bulletin of surgery of Kazakhstan* 2012 (1): 81-82. (In Russian)].
8. Мартов А.Г., Ергаклов Д.В., Гусейнов М.А. Первоначальный опыт клинического применения туглиевой лазерной литотрипсии в лечении уролитиаза. *Урология* 2018 (1): 112-120. [Martov A.G., Ergakov D.V., Guseynov M.A. Initial experience of clinical application of tulium laser lithotripsy in the treatment of urolithiasis. *Urologiya = Urology*. 2018 (1): 112-120. (In Russian)].
9. Bryniarski P, Paradyz A, Zyczkowski M, Kupilas A, Nowakowski K, Bogacki R (2012) Randomized controlled study to analyze the safety and efficacy of percutaneous nephrolithotripsy and retrograde intrarenal surgery in the management of renal stones more than 2 cm in diameter. *J Endourol* 26:52-57
10. Kiremit MC, Guven S, Sarica K, Ozturk A, Buldu I, Kafkasli A, Balasar M, Istanbuluoglu O, Horuz R, Cetinel CA, Kanderim A, Albayrak S (2015) Contemporary management of medium-sized (10-20 mm) renal stones: A Retrospective Multicenter Observational Study. *J Endourol* 29(7):838-843. doi:10.1089/end.2014.0698
11. Resorlu B, Unsal A, Ziyapak T, Diri A, Atis G, Guven S, Sancaktutar AA, Tepeler A, Bozkurt OF, Oztuna D (2013) Comparison of retrograde intrarenal surgery, shockwave lithotripsy, and percutaneous nephrolithotomy for treatment of medium-sized radiolucent

- renal stones. *World J Urol* 31(6):1581-1586. doi:10.1007/s00345-012-0991-1
12. Sabnis RB, Ganesamoni R, Doshi A, Ganpule AP, Jagtap J, Desai MR (2013) Micropercutaneous nephrolithotomy (microperc) vs retrograde intrarenal surgery for the management of small renal calculi: a randomized controlled trial. *BJU Int* 112(3):355-361. doi:10.1111/bju.12164
13. Armagan A, Karatag T, Buldu I, Tosun M, Basibuyuk I, Istanbuluoglu MO, Tepeler A (2015) Comparison of flexible ureterorenoscopy and micropercutaneous nephrolithotomy in the treatment of moderately size lower-pole stones. *World J Urol* 33(11):1827-1831. doi:10.1007/s00345-015-1503-x
14. Donaldson JF, Lardas M, Scrimgeour D et al (2015) Systematic review and meta-analysis of the clinical effectiveness of shock wave lithotripsy, retrograde intrarenal surgery, and percutaneous nephrolithotomy for lower-pole renal stones. *Eur Urol* 67:612-616
15. De S, Autorino R, Kim FJ et al (2015) Percutaneous nephrolithotomy versus retrograde intrarenal surgery: a systematic review and meta-analysis. *Eur Urol* 67:125-137
16. Beydokthi SS, Senderk J, Brandt S, Hensel A. Traditionally used medicinal plants against uncomplicated urinary tract infections: Hexadecyl coumaric acid ester from the rhizomes of *Agropyron repens* (L.) P. Beauv. with antiadhesive activity against uropathogenic *E. coli*. *Fitoterapia* 2017 Mar;117:22-27. doi: 10.1016/j.fitote.2016.12.010.
17. Попенко Е.В. Оценка эффективности применения препарата Реналоф в лечении пациентов с мочекаменной болезнью. *Вестник хирургии Казахстана* 2012 (1): 78-80. [Popenko E.V. Evaluation of the effectiveness of Renalof in the treatment of patients with urolithiasis. *Vestnik hirurgii Kazakhstana = Bulletin of surgery of Kazakhstan*. 2012 (1): 78-80. (In Russian)].
18. Kristyantoro B, Alif S. Renalof in the management of urinary calculi. *Indonesian J of Urol* 2012; 19(2):73-78.
19. Sanchez MK, Villanueva VEu, Vasquez RA. Double-blind RCT of Renalof in the treatment of renal stone disease. *Cubania J. of Herbal Medicine* 2012; 31(1):87-100.
20. Resorlu B, Unsal A, Gulec H, Oztuna D (2012) A new scoring system for predicting stone-free rate after retrograde intrarenal surgery: the "resorlu-unsal stone score". *Urology* 80(3):512-518
21. Okhunov Z, Friedlander JI, George AK, Duty BD, Moreira DM, Srinivasan AK, Hillelsohn J, Smith AD, Okeke Z (2013) S.T.O.N.E. nephrolithometry: novel surgical classification system for kidney calculi. *Urology* 81(6):1154-1159
22. Мартов А.Г., Ергаклов Д.В., Новиков А.Б. Современные возможности улучшения качества жизни пациентов с внутренними стентами. *Урология* 2018 (2): 134-140. [Martov A.G., Ergakov D.V., Novikov A.B. Modern possibilities for improving the quality of life of patients with internal stents. *Urologiya = Urology*. 2018 (2): 134-140. (In Russian)].

### Сведения об авторах:

Мартов А.Г. – доктор медицинских наук, профессор, заведующий 2-м урологическим отделением ГБУЗ ГКБ имени Д.Д. Плетнева, заведующий кафедрой урологии и андрологии ФМБЦ им. Буназяна ФМБА РФ, [martovalex@mail.ru](mailto:martovalex@mail.ru), РИНЦ AuthorID 788667

Ергаклов Д.В. – кандидат медицинских наук, врач-уролог 2-го урологического отделения ГБУЗ ГКБ имени Д.Д. Плетнева, доцент кафедры урологии и андрологии ФМБЦ им. Буназяна ФМБА РФ, [dergakov@mail.ru](mailto:dergakov@mail.ru)

### Вклад авторов:

Мартов А.Г. – концепция и дизайн исследования, анализ современной литературы и полученных данных, оформление результатов и выводов, 50%.

Ергаклов Д.В. – анализ данных пациентов, статистический анализ, написание текста и подготовка к публикации, 50%.

**Конфликт интересов:** Авторы заявляют об отсутствии конфликта интересов.

**Финансирование:** Исследование проведено при поддержке ООО «Фармалайф»

**Статья поступила:** 21.07.20

**Принята к публикации:** 10.08.20

### Information about authors:

Martov A.G. – DrSc, Professor, head of the 2nd urological Department, D. D. Pletnev state medical University, head of the department of urology and andrology of the Burnazyan FMBC of the Russian Federation, [martovalex@mail.ru](mailto:martovalex@mail.ru), <https://orcid.org/0000-0001-6324-6110>

D.V. Ergakov – PhD, urologist of the 2nd urological Department, D.D. Pletnev state medical UNIVERSITY, associate Professor of the Department of urology and andrology of the FMBC. Burnazyan FMBA of the Russian Federation, [dergakov@mail.ru](mailto:dergakov@mail.ru), <https://orcid.org/0000-0003-1682-7208>

### Authors' contributions:

Martov A.G. – made literature review, interpreted and analyzed the published data, remarks and corrections, analyzed and interpreted data, 50%.

Ergakov D.V. – collected the data, made statistics and prepared the manuscript for submission, 50%.

**Conflict of interest.** The authors declare no conflict of interest.

**Financing.** The study was performed without external funding.

**Received:** 21.07.20

**Accepted for publication:** 10.08.20



# РЕНАЛОФ

## Время избавляться от камней



Натуральный препарат  
с комплексным действием  
для избавления от оксалатов  
и других камней  
мочевыводящей системы

Способствует уменьшению  
в размерах, растворению  
и выведению оксалатов  
из мочевыделительной  
системы

Содержит комбинацию  
натуральных компонентов  
и магния, эффективность  
которых усилена в ходе  
молекулярной активации

Подходит  
как для терапии,  
так и для профилактики  
рецидивов мочекаменной  
болезни

Производитель:  
Catalysis, S.L., Macarena 14,  
Madrid, SPAIN

Организация, принимающая претензии: ООО «Фармалайн»,  
Россия, 127411, г. Москва, Дмитровское ш., д. 157, стр. 7  
Тел. +7 (499) 372-15-06  
[www.farmalain.ru](http://www.farmalain.ru)

БАД, НЕ ЯВЛЯЕТСЯ ЛЕКАРСТВЕННЫМ СРЕДСТВОМ